

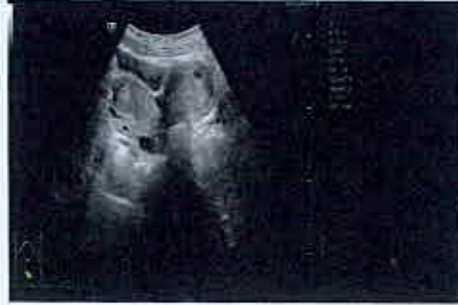

苏州大学附属常熟医院
常熟市第一人民医院
超声检查报告单



超声号: 240130439

姓名: 周佳丽 女 31 岁 出生日期: 1992-05-02 病历号: 001001905638
科别: 急诊妇科(本部) 病区: 床号: 住院号:
超声类别: 彩超 检查部位: 子宫+附件



超声描述:

盆腔检测可见两个子宫图像, 大小分别为左侧 $48 \times 40 \times 42\text{mm}$, 右侧 $45 \times 34 \times 32\text{mm}$, 横切面宫底部为蝶状, 宫体部横径增宽, 可见两个宫腔内膜回声。左侧子宫腔内可见妊娠囊, 大小约 $10 \times 8 \times 8\text{mm}$; 妊娠囊形态: 规则; 妊娠囊位置正常; 囊内胚芽不明显。

两侧卵巢大小正常, 包膜光整, 内部回声未见异常。两侧附件区未见异常回声。

超声提示:

子宫发育异常, 考虑双子宫。
宫内早孕 (位于左侧子宫)。

报告日期: 2024-01-30 14:14:41 检查医师: 顾琼 报告记录: 晏维

审核日期: 2024-01-30 14:14:42 审核医师: 顾琼

(本报告仅供临床医师参考, 签字或盖章有效)

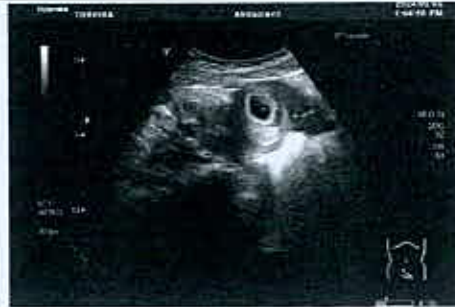

苏州大学附属常熟医院
常熟市第一人民医院
超声检查报告单



超声号: 240206378

姓名: 周佳丽 女 31 岁 出生日期: 1992-05-02 病历号: 001001905638
科别: 产科门诊(本部) 病区: 床号: 住院号:
超声类别: 彩超 检查部位: 子宫+附件



超声描述:

〔末次月经: 2023-12-21〕; 〔推算孕龄: 6w + 5d〕
盆腔检测可见两个子宫图像, 大小分别为左侧 $46 \times 44 \times 38\text{mm}$, 右侧 $48 \times 42 \times 33\text{mm}$, 横切面宫底部为蝶状, 宫体部横径增宽, 可见两个宫腔内膜回声。左侧子宫腔内可见妊娠囊, 大小约 $18 \times 14 \times 13\text{mm}$; 妊娠囊形态: 规则; 妊娠囊位置正常; 囊内可见胚芽, 胎心搏动好。
两侧卵巢大小正常, 包膜光整, 内部回声未见异常。两侧附件区未见异常回声。

超声提示:

子宫发育异常, 考虑双子宫。
宫内早孕 (位于左侧子宫)。

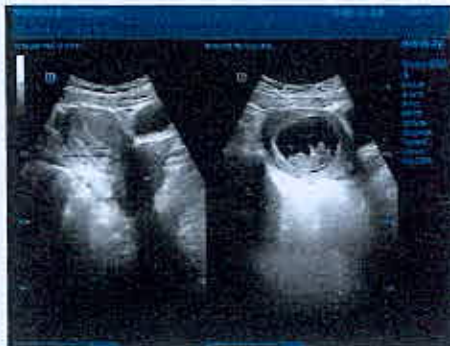报告日期: 2024-02-06 12:53:42 检查医师: 陈君兰 报告记录: 晏维

审核日期: 2024-02-06 12:53:44 审核医师: 陈君兰

(本报告仅供临床医师参考, 签字或盖章有效)

常熟市莫城街道社区卫生服务中心
彩超检查报告单

姓名: 周佳丽 性别: 女 年龄: 31岁 检查日期: 2024-03-04
门诊号: 科室: 妇科 病区: 住院号:
床号: 检查号: 202400686 仪器设备:



检查部位: 产科, 子宫,

检查所见: 盆腔探查可见两个子宫图像, 于左侧子宫腔内可见妊娠囊回声, 大小约 $61 \times 39 \times 43$ mm, 形态与位置正常, 囊内见明显胚芽组织, 顶臀径约35mm, 胎血管搏动正常。

印象: 子宫发育异常, 考虑双子宫。
早孕。
建议复查。

友情提示: 本中心负责一般产科超声检查, 需要进一步检查的孕妇, 请去上级医院。

打印日期: 2024-03-04 送检医生: 检查医生: 孙英 签字:

注: 本报告仅供临床参考, 不做任何证明。

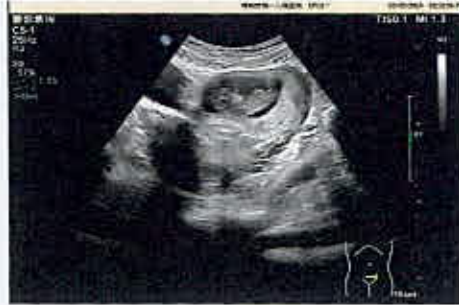

苏州大学附属常熟医院
常熟市第一人民医院
超声检查报告单



超声号: 240305646

姓名: 周佳丽 女 31 岁 出生日期: 1992-05-02 病历号: 001001905638
科别: 急诊妇科(本部) 病区: 床号: 住院号:
超声类别: 彩超 检查部位: 子宫+附件



超声描述:

〔末次月经: 2023-12-21 〕; 〔推算孕龄: 10w + 5d〕

盆腔检测可见两个子宫图像, 大小分别为左侧 $68 \times 64 \times 52\text{mm}$, 右侧 $53 \times 51 \times 42\text{mm}$, 横切面宫底部为蝶状, 宫体部横径增宽, 可见两个宫腔内膜回声。左侧子宫腔内可见妊娠囊, 大小约 $53 \times 37 \times 26\text{mm}$; 妊娠囊形态: 规则; 妊娠囊位置正常; 囊内可见胚芽, 胎心搏动好。顶臀径约 37mm。

两侧卵巢大小正常, 包膜光整, 内部回声未见异常。两侧附件区未见异常回声。

超声提示:

子宫发育异常, 考虑双子宫。

宫内早孕(位于左侧子宫)(超声估测孕龄: 10.2周)。

报告日期: 2024-03-05 13:27:09 检查医师: 徐星 报告记录: 吴丹

审核日期: 2024-03-05 13:27:10 审核医师: 徐星

(本报告仅供临床医师参考, 签字或盖章有效)

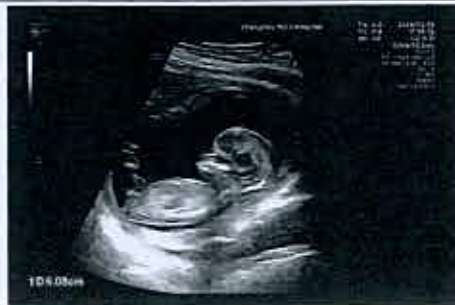

苏州大学附属常熟医院
常熟市第一人民医院
超声检查报告单



超声号: 240318610

姓名: 周佳丽 女 31 岁 出生日期: 1992-05-02 病历号: 001001905638
科别: 产科门诊(本部) 病区: 床号: 住院号:
超声类别: 彩超 检查部位: 子宫+早孕筛查



超声描述:

〔末次月经: 2023-12-23 〕; 〔推算孕龄: 12w + 2d〕
妊娠: 单胎妊娠, 胎儿数目: 1;
胎心搏动: 可见;
胎盘附着部位: 子宫左侧壁; 胎盘厚度: 13mm; 0级。
羊水深: 32mm。
胎儿生物测量: 头臀长约: 61mm; NT: 1.3mm;
胎儿解剖: 头部: 颅脑符合早孕期形态。
面部: 鼻骨符合早孕期形态。
腹壁: 脐带插入部位可见。
胃: 可见。
上肢: 三节段可见。
下肢: 三节段可见。
母体盆腔检测可见两个子宫图像, 左侧子宫宫腔内见胎儿。

超声提示:

单活胎, (胎儿头臀长测量值相当于孕12.6周)。
母体子宫发育异常, 考虑双子宫。

报告日期: 2024-03-18 11:54:52 检查医师: 裴逸伶 报告记录: 裴逸伶
审核日期: 2024-03-18 12:23:48 审核医师: 裴逸伶

(本报告仅供临床医师参考, 签字或盖章有效)

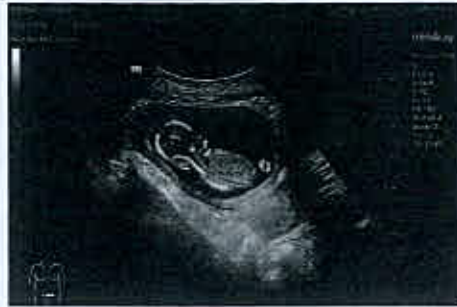

苏州大学附属常熟医院
常熟市第一人民医院
超声检查报告单



超声号: 240328513

姓名: 周佳丽 女 31 岁 出生日期: 1992-05-02 病历号: 001001905638
科别: 急诊妇科(本部) 病区: 床号: 住院号:
超声类别: 彩超 检查部位: 肝+胆+胆管+脾+胰+产科



超声描述:

肝脏大小正常,包膜光整,肝区回声分布均匀,肝内血管走向清晰,CDFI未见异常。门静脉主干内径11mm。

胆囊大小: 65×23mm,胆囊壁光滑,其内未见异常回声。

胆总管内径5mm,肝内外胆管未见扩张,其内未见异常回声。

脾脏厚径28mm,脾脏长径92mm,脾脏包膜光整,脾区回声均匀。

胰头16mm,胰体11mm,胰尾8mm,胰腺包膜光整,内部回声均匀,胰管未见扩张。

【末次月经: 2023- 12-23 】; 【推算孕龄: 13w + 5d】

一般产前超声检查(本次检查不属于胎儿结构畸形检查):

胎儿双顶径: 25mm; 头围: 90mm; 腹围: 75mm; 股骨长径: 11mm;

胎心率: 148次/分; 胎盘位置: 左侧壁; 胎盘成熟度为0级;

胎盘厚度: 15mm; 羊水: 41mm; 胎盘下缘距宫颈内口: >20mm

胎儿脐带显示清楚,胎儿颈部皮缘处未见压迹。

母体盆腔检测可见两个子宫图像,左侧子宫宫腔内见胎儿。

超声提示:

母体子宫发育异常,考虑双子宫。

单活胎。

超声检查不能完全排除胎儿细小结构的畸形。

友情提示: 本院负责一般产科或常规产科超声检查,需要进一步检查的孕妇,请去上级医院。

报告日期: 2024-03-28 10:57:54 检查医师: 徐迅 报告记录: 邵燕

审核日期: 2024-03-28 11:18:34 审核医师: 徐迅

(本报告仅供临床医师参考,签字或盖章有效)

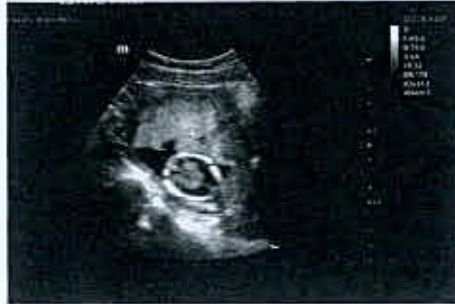

苏州大学附属常熟医院
常熟市第一人民医院
超声检查报告单



超声号: 240405749

姓名: 周佳丽 女 31 岁 出生日期: 1992-05-02 病历号: 001001905638
科别: 急诊产科(本部) 病区: 床号: 住院号:
超声类别: 彩超 检查部位: 产科



超声描述:

〔末次月经: 2023-12-23〕; 〔推算孕龄: 14w + 6d〕

一般产前超声检查(本次检查不属于胎儿结构畸形检查):

胎儿双顶径: 30mm; 头围: 111mm; 腹围: 88mm; 股骨长径: 15mm;

胎心率: 151次/分; 胎盘位置: 前壁; 胎盘成熟度为0级;

胎盘厚度: 18mm; 羊水: 48mm; 胎盘下缘距宫颈内口: >20mm

胎位: 头位。

胎儿脐带显示清楚, 胎儿颈部皮缘处未见压迹。

宫颈管长约35mm。

母体盆腔检测可见两个子宫图像, 左侧子宫宫腔内见胎儿。

超声提示:

母体子宫发育异常, 考虑双子宫。

单活胎, 胎位: 头位。

超声检查不能完全排除胎儿细小结构的畸形。

友情提示: 本院负责一般产科或常规产科超声检查, 需要进一步检查的孕妇, 请去上级医院。

报告日期: 2024-04-05 17:50:55 检查医师: 包秋霞 报告记录: 陈婷

审核日期: 2024-04-05 17:53:49 审核医师: 包秋霞

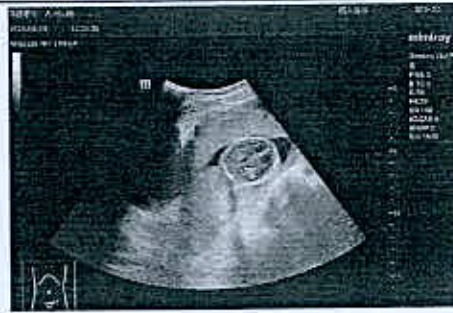(本报告仅供临床医师参考, 签字或盖章有效)



苏州大学附属常熟医院
常熟市第一人民医院
超声检查报告单

超声号: 240414122

姓名: 周佳丽 女 31 岁 出生日期: 1992-05-02 病历号: 001001905638
科别: 急诊产科(本部) 病区: 床号: 住院号:
超声类别: 彩超 检查部位: 产科



超声描述:

〔末次月经: 2023-12-23 〕; 〔推算孕龄: 16w + 1d〕
一般产前超声检查(本次检查不属于胎儿结构畸形检查):
胎儿双顶径: 36mm; 头围: 130mm; 腹围: 119mm; 股骨长径:
20mm;
胎心率: 152次/分; 胎盘位置: 前壁; 胎盘成熟度为0级;
胎盘厚度: 16mm; 羊水: 40mm; 胎盘下缘距宫颈内口: >20mm
胎位: 横位。
胎儿脐带显示清楚, 胎儿颈部皮缘处未见压迹。脐动脉血流S/D值为:
3.6。
母体盆腔检测可见两个子宫图像, 左侧子宫宫腔内见胎儿。

超声提示:

母体子宫发育异常, 考虑双子宫。
单活胎, 胎位: 横位。

超声检查不能完全排除胎儿细小结构的畸形。

友情提示: 本院负责一般产科或常规产科超声检查, 需要进一步检查的孕妇, 请去上级医院。

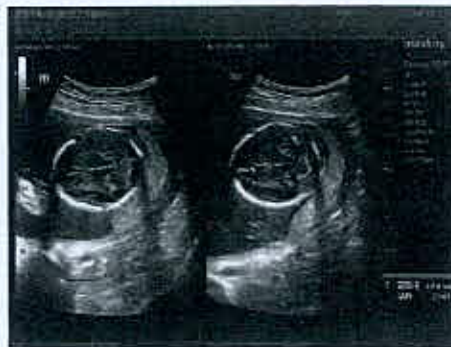报告日期: 2024-04-14 15:42:58 检查医师: 王佳 报告记录: 倪萍

审核日期: 2024-04-14 15:43:00 审核医师: 王佳

(本报告仅供临床医师参考, 签字或盖章有效)

常熟市莫城街道社区卫生服务中心
彩超检查报告单

姓名: 周佳丽 性别: 女 年龄: 32岁 检查日期: 2024-05-14
门诊号: 科室: 产科-中 病区: 住院号:
床号: 检查号: 202402570 仪器设备:



检查部位: 产科,

检查所见: 一般产前超声检查 (本次检查不属于胎儿结构畸形检查);

胎儿双顶径: 49mm 股骨长度: 31mm;

胎心率: 148次/分; 胎盘位置: 后壁;

胎盘成熟度: 0级 胎盘厚度: 24mm;

羊水深: 49mm 胎盘下缘距宫颈内口: >20mm

胎儿脐带显示清楚, 胎儿颈部皮缘处未见压迹。脐动脉血流S/D值为: 2.49

印象: 单活胎, 臀位。

建议市级医院中期妊娠筛查

超声检查不能完全排除胎儿细小结构的畸形。友情提示: 本中心负责一般产科超声检查, 需要进一步检查的孕妇, 请去上级医院检查。

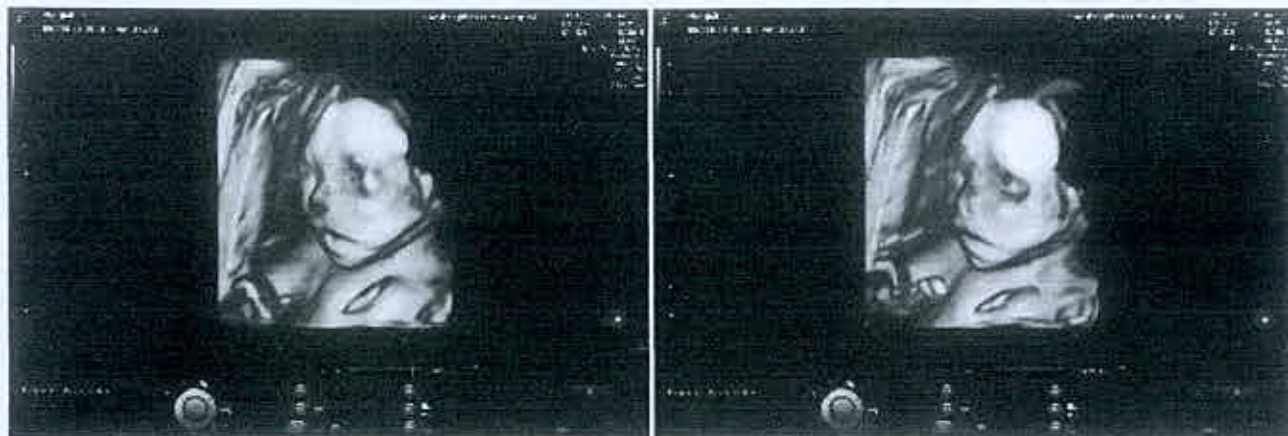
打印日期: 2024-05-14 送检医生: 检查医生: 赵丽花 签字:

注: 本报告仅供临床参考, 不做任何证明。



超声检查报告单

病人姓名: 周佳丽 性别: 女 年龄: 33 岁 检查号: US002423 床号:
科别: 产科 门诊号: 0002593 住院号: 病室:
检查项目: *产科四维彩超(专家版) 送检医生: 刘国良



超声所见:

产科筛查: 宫内妊娠:

胎儿超声测值:

双顶径55mm 头围201mm 腹围181mm 股骨长40mm 肱骨长37mm 小脑横径25mm 后颅窝池宽3.7mm 侧脑室后角宽4.8mm 透明隔腔宽3.0mm 心率152次/分, 律齐、羊水最大深径:51mm。脐血流: S/D: 3.39 RI: 0.71 PI: 1.22

超声结构描述:

头面部: 颅骨光环完整, 脑中线居中, 双侧脑室对称, 脉络丛结构及两侧丘脑可见, 小脑形态无异常, 眼眶、鼻骨可见, 鼻孔对称, 上唇线连续完整。

脊柱: 脊柱排列整齐连续显示, 纵切面呈串珠样平行光带。

心脏: 大部分位于左侧胸腔, 心尖指向左侧, 四腔心结构可见, 左右房室大小基本对称, 左右室流出道切面可见, 三血管切面可见。

胸部: 双侧肺部可显示, 肺内未显示异常回声。

腹部: 腹壁完整, 双侧膈肌可见, 胃泡、双肾、膀胱可见。

四肢: 双侧上肢肱骨、尺桡骨可见, 双侧下肢股骨、胫腓骨可见, 双手呈握拳状, 双足可见。

脐带: 脐带血管3根, 横切面可见三个圆形无回声区, 呈“品”字型, 脐带与腹壁插入处可显示。

胎盘: 附着左侧壁, 成熟度0级, 厚度约24mm, 下缘距宫颈内口>50mm。

胎儿颈部未见脐带压迹。

超声提示:

1. 宫内妊娠 单活胎 头位(符合孕22周+5天)
2. 临床随诊、定期检查, 必要时复查

温馨提示: 受限于医学条件限制, 超声检查存在一定的局限性, 胎儿及母体等诸多因素均可影响诊断符合性, 不能排除所有胎儿畸形。本次筛查只能排除50-70%的胎儿先心病(房间隔缺损和小于3mm的室间隔缺损通常是检查不出的)若进一步检查需做胎儿超声心动图。染色体。1°唇红裂、耳、手指、脚趾、生殖器等结构缺陷不在该检查范围内, 本次超声检查只检查报告中“超声所见”的内容, 此相告仅反映检查当时情况, 仅供参考。

检查医师 孙敬

审核医师 孙敬

报告日期 2024.05.28



超声检查报告单

病人姓名: 周佳丽

性别: 女 年龄: 32 岁

检查号: US002802

床号:

科别: 产科

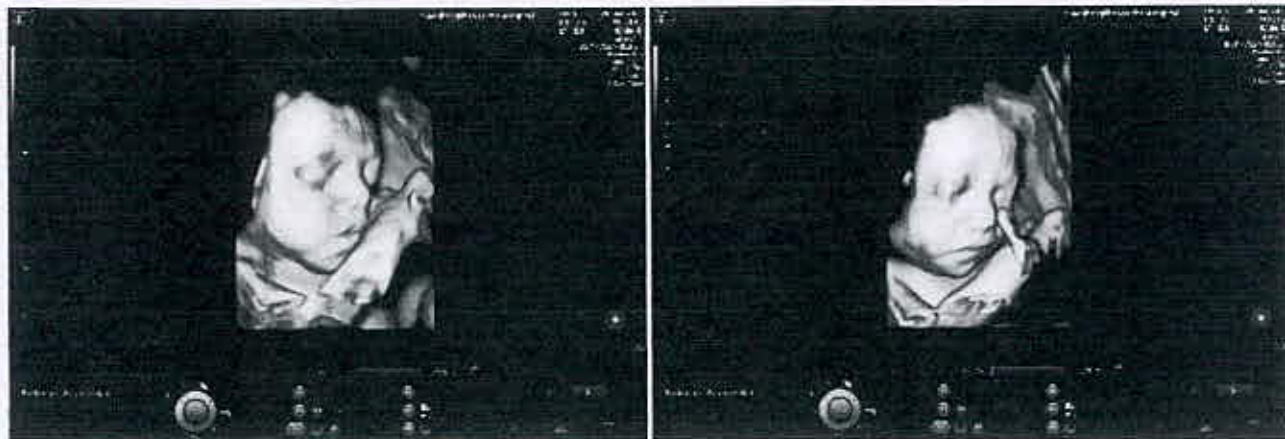门诊号: 0003201

住院号:

病室:

检查项目: *晚孕四维彩超

送检医生: 王静



超声所见:

宫内妊娠: 单活胎

胎儿超声测值:

双顶径72mm 头围274mm 腹围257mm 股骨长56mm 肱骨长50mm 小脑横径32mm

心率146次/分, 律齐 羊水最大深径: 72mm

脐血流:S/D: 2.59 RI: 0.61 PI: 1.01

超声结构描述:

头颅: 颅骨光环完整, 脑中线居中, 双侧脑室对称。

脊柱: 脊柱排列整齐连续显示, 纵切面呈串珠样平行光带。

心脏: 心脏大部分位于左侧胸腔, 心尖指向左侧, 四腔心结构可见。

腹部: 腹壁完整, 双肾可见、膀胱可显示。

四肢: 双侧上肢可见、双侧下肢可见、双手呈握拳状, 双足可见。

脐带: 脐带血管3根, 横切面可见三个圆形无回声区, 呈“品”字型, 脐带与腹壁插入处可显示。

胎盘: 附着左侧壁, 成熟度I级, 厚度约31mm, 下缘距宫颈内口>50mm。

胎儿颈部未见“U”型压迹。

超声提示:

1. 宫内妊娠 单活胎 头位(符合孕29周+2天)
2. 临床随诊、定期检查、必要时复查

温馨提示: 受限于医学条件限制, 超声检查存在一定的局限性, 胎儿及母体等诸多因素均可影响诊断符合性, 不能排除所有胎儿畸形。本次筛查只能排除六大畸形, 本次超声检查只检查报告中“超声所见”的内容, 此相告仅反映导检当时情况, 仅供参考。