



TJ2401120014

# 常熟市第一人民医院

## 体检报告

工号	352552
姓名	刘晓龙
性别	男
年龄	35岁
单位	个人套餐
部门	
联系电话	
体检日期	2024年01月12日

常熟市第一人民医院

常熟: 051252223970 滨江: 051252192672

本体检报告仅供临床参考, 不作为诊断依据, 感谢您的光临!

## 检查科室与收费项目

检查科室	收费项目名称	检查状态	检查日期
一般情况	一般检查(办案中心)	已检	2024-01-12
检验科	办案中心艾滋	未检	0000-00-00
	办案中心生化	未检	0000-00-00
	办案中心血常规	未检	0000-00-00
功能科	常规心电图(十二通道)	已检	2024-01-12
CT	胸部CT	未检	0000-00-00
超声科	腹部彩超男	已检	2024-01-12

**检查综述:** \* 常规心电图(十二通道): 1. 窦性心律 2. 二度-高度房室传导阻滞 3. 轻度ST段压低

\* 腹部彩超男: 胆囊息肉样病变。

\* 血常规: 血红蛋白: 156g/L, 红细胞:  $5.01 \times 10^{12}/L$ , 血小板:  $158 \times 10^9/L$ , 白细胞计数:  $7.1 \times 10^9/L$ , 中性粒细胞: 71.8%, 淋巴细胞: 21.5%, 单核细胞百分比: 4.9%, 红细胞比积: 46.2%, 平均红细胞血红蛋白浓度: 338g/L。

生化: 丙氨酸氨基转移酶: 51U/L, 天门冬氨酸氨基转移酶: 29U/L, 总蛋白 73g/L, 白蛋白 43g/L, 总胆红素: 17 $\mu$ mol/L, 直接胆红素: 6.3 $\mu$ mol/L, 尿素: 4.7mmol/l, 肌酐: 70 $\mu$ mol/L, 尿酸: 471 $\mu$ mol/L, 肌酸激酶: 90U/L

, 肌酸激酶同工酶: 12U/L, 乳酸脱氢酶: 204U/L, 钾: 4.24mmol/l, 钠: 141.6mmol/l, 氯: 108.7mmol/l, 葡萄糖: 6.4mmol/l, 甘油三酯: 0.81mmol/L, 总胆固醇: 4.15mmol/L。

\* 胸部CT: 两肺小结节, 建议定期复查, 两肺上叶局限性肺气肿。

**医生建议:** \* 高度房室传导阻滞:

建议心血管内科进一步诊治

\* 轻度ST段压低:

建议结合临床, 定期复查心电图观察。

\* 彩超检查提示胆囊息肉样病变:

定期复查。如大于1CM, 或短期内迅速增大, 则考虑手术治疗。

主检医生: 内科

审核医生: 沈耀亮

日期: 2024-01-12

姓名: 刘晓龙

性别: 男

年龄: 35 岁

流水号: TJ2401120014

体检日期: 2024-01-12

### 一般检查 (办案中心)

体重	75	kg	身高	178	cm
血压	131/68	mmHg			
小结:	未见异常				

检查医生: 内科

检查日期: 2024-01-12

审核医生: 内科

### 常规心电图 (十二通道)

项目名称	检查结果
常规心电图 (十二通道)	P波 I、II、V4-V6直立, PavR倒置, 并连续出现3个或3个以上搏动。 房室传导比例为2:1, 下传的P-R间期固定。 连续出现两个及以上P波非干扰性下传受阻。 部分导联ST段改变: 以R波为主的导联ST段呈水平型和(或)下斜型压低 >0.05mv。
小结:	1. 窦性心律 2. 二度-高度房室传导阻滞 3. 轻度ST段压低

检查医生: 看守所

检查日期: 2024-01-12

审核医生: 苏瑜洁

### 腹部彩超男

检查号: 240112244

检查部位: 腹部彩超男

检查所见:

肝脏大小正常, 包膜光整, 肝区回声分布均匀, 肝内血管走向清晰, CDFI未见异常。门静脉主干内径11mm。  
胆囊大小: 60×23mm, 胆囊壁可见一枚乳头状高回声突向腔内, 大小约3×2mm, 后方无声影, 改变体位不移动。  
胆总管内径5mm, 肝内外胆管未见扩张, 其内未见异常回声。  
脾脏厚径28mm, 脾脏长径112mm, 脾脏包膜光整, 脾区回声均匀。  
胰头16mm, 胰体11mm, 胰尾8mm, 胰腺包膜光整, 内部回声均匀, 胰管未见扩张。  
两肾大小正常, 包膜光整, 肾皮质回声无明显增强, 集合系统未见分离及异常回声。CDFI未见异常。

诊断意见:

胆囊息肉样病变。

检查医生:

报告日期: 2024-1-12

审核医生: 1

检查号:

常熟市第一人民医院/苏州大学附属常熟医院 心电图检查

病历号: TJ2401120014

姓名: 刘懿龙

出生日期: 1988-08-12 PR/QT/QTc间期: 148/405/399ms

心电图诊

1. 窦性心律

性别/年龄: 男/35

住院号:

P/QRS/T时限: 108/99/223 ms

2. 二度-高度房室传导阻滞

病区:

心率: 44次/分

Sv1/RV5: 1.09/1.58mv

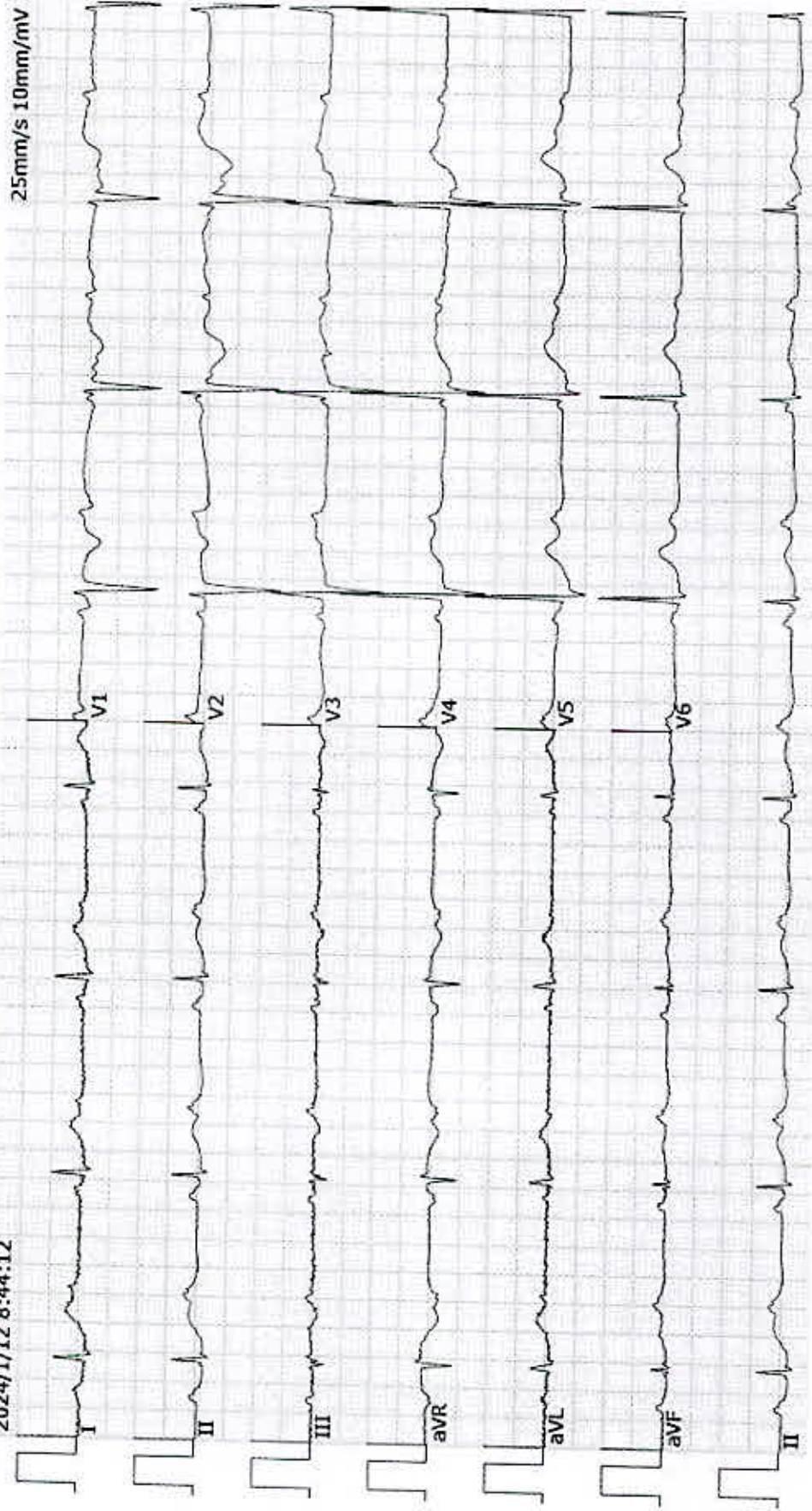
3. 轻度ST段压低

床号:

电轴: 7°

Sv1+RV5: 2.67mv

2024/1/12 8:44:12



本报告仅供临床医师结合临床参考  
纳龙科技 一环路1200

报告医生: 李尚浩

报告日期: 2024/1/12 10:07:06

审核医生: 李尚浩

审核日期: 2024/1/12 10:07:06

检查号:

# 常熟市第一人民医院/苏州大学附属常熟医院 心电图检查报告

病历号: TJ2401120014

姓名: 刘晓龙

出生日期: 1988-08-12 PR/QT/QTc间期: 148/465/399ms

心电图诊断: 1. 窦性心律

性别\年龄: 男\35岁

住院号: P/QRS/T时限: 109/99/223 ms

2. 二度-高度房室传导阻滞

病区:

心率: 44次/分

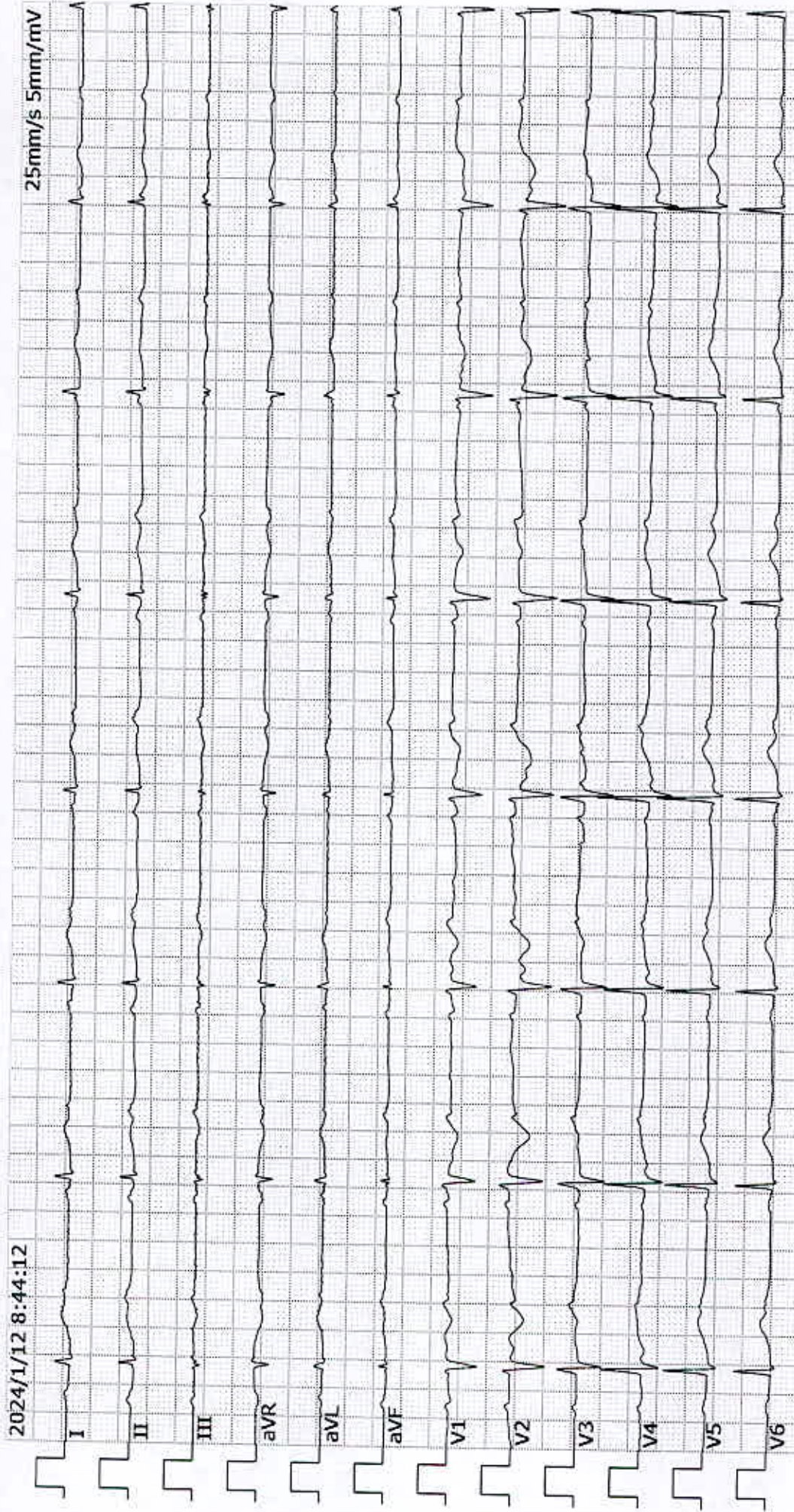
Sv1/RV5: 1.09/1.58mv

3. 轻度ST段压低

床号:

电轴: 7°

Sv1+RV5: 2.67mv



本报告仅供临床医师结合临床参考

纳龙科技—理邦I200

报告医生: 朱 渝 浩

报告日期: 2024/1/12 10:07:06

审核医生: 朱 渝 浩

审核日期: 2024/1/12 10:07:06



苏州大学附属常熟医院

常熟市第一人民医院

# 超声检查报告单



\*TJ2401120014\*

超声号: 240112244

姓名: 刘晓龙	性别: 男	年龄: 35 岁	病历号: TJ2401120014
科别: 体检中心(看守所)	病区:	床号:	住院号:
超声类别: 彩超	检查部位: 肝+胆+胆管+脾+胰+肾		

## 超声描述:

肝脏大小正常,包膜光整,肝区回声分布均匀,肝内血管走向清晰,CDFI未见异常。门静脉主干内径11mm。

胆囊大小: 60×23mm,胆囊壁可见一枚乳头状高回声突向腔内,大小约3×2mm,后方无声影,改变体位不移动。。

胆总管内径5mm,肝内外胆管未见扩张,其内未见异常回声。

脾脏厚径28mm,脾脏长径112mm,脾脏包膜光整,脾区回声均匀。

胰头16mm,胰体11mm,胰尾8mm,胰腺包膜光整,内部回声均匀,胰管未见扩张。

两肾大小正常,包膜光整,肾皮质回声无明显增强,集合系统未见分离及异常回声。CDFI未见异常。

## 超声提示:

胆囊息肉样病变。

1

检查日期: 2024-01-12 09:57:27

检查医师:

报告记录:

(本报告仅供临床医师参考,签字或盖章有效)

## 常熟市医学检验所检验报告单



\*TJ2401120014\*

姓名: 刘晓龙 病历号: TJ2401120014 病区:  
性别: 男 归档号: TJ2401120014 科别: 体检中心  
年龄: 35岁 病人类别: 体检 床号:  
出生日期: 标本种类: 全血 送检医生: 7041  
备注:

样本编号: 20240112G0860001  
条形码号: 091685286600  
送检单位: 一院看守所  
临床诊断:

NO	项 目	结果	参考区间	单位	仪器
1	血红蛋白量	156	130-175	g/L	BC5300
2	红细胞计数	5.01	4.3-5.8	$10^{12}/L$	BC5300
3	血小板计数	158	125-350	$10^9/L$	BC5300
4	白细胞计数	7.1	3.5-9.5	$10^9/L$	BC5300
5	中性粒细胞%	71.8	40-75	%	BC5300
6	淋巴细胞%	21.5	20-50	%	BC5300
7	单核细胞%	4.9	3-10	%	BC5300
8	嗜酸性粒细胞%	1.6	0.4-8.0	%	BC5300
9	嗜碱性粒细胞%	0.2	0-1	%	BC5300
10	中性粒细胞绝对数	5.1	1.8-6.3	$10^9/L$	计算结果
11	淋巴细胞绝对数	1.5	1.1-3.2	$10^9/L$	计算结果
12	单核细胞绝对数	0.3	0.1-0.6	$10^9/L$	计算结果
13	嗜酸性粒细胞绝对数	0.11	0.02-0.52	$10^9/L$	计算结果
14	嗜碱性粒细胞绝对数	0.01	0-0.06	$10^9/L$	计算结果
15	平均红细胞体积	92	82-100	fL	BC5300
16	红细胞比积	46.2	40-50	%	BC5300
17	平均红细胞血红蛋白含量	31.1	27-34	pg	BC5300
18	平均红细胞血红蛋白浓度	338	316-354	g/L	BC5300
19	红细胞体积分布宽度	11.7	11.6-14.8	%	BC5300
20	平均血小板体积	9.8	6.8-12.1	fL	BC5300
21	血小板体积分布宽度	16.9	9.0-18.6	%	BC5300

采集时间: 2024-01-12 09:52 接收时间: 2024-01-12 09:55 报告时间: 2024-01-12 09:59

检验者: 一院看守所 审核者: 柯野 地址:

注: 此检验报告仅对本次标本负责, 仅供临床参考, 如有疑问请七日内提出。 Page 1 of 1

## 常熟市医学检验所检验报告单



\* T J 2 4 0 1 1 2 0 0 1 4 \*

姓名: 刘晓龙 病历号: TJ2401120014 病区:  
性别: 男 归档号: TJ2401120014 科别: 体检中心  
年龄: 35岁 病人类别: 体检 床号:  
出生日期: 标本种类: 血清 送检医生: 7041  
备注:

样本编号: 20240112G0860501  
条形码号: 091685286400  
送检单位: 一院看守所  
临床诊断:

NO	项 目	结果	参考区间	单位	仪器
1	丙氨酸氨基转移酶	51	↑ 0-41	U/L	BS800_1
2	天门冬氨酸氨基转移酶	29	0-37	U/L	BS800_1
3	总蛋白	73.4	66-87	g/L	BS800_1
4	白蛋白	43.2	40-55	g/L	BS800_1
5	总胆红素	17.4	5.1-19	μmol/L	BS800_1
6	直接胆红素	6.3	1.7-6.8	μmol/L	BS800_1
7	尿素	4.7	1.7-8.3	mmol/L	BS800_1
8	肌酐	70	70-115	μmol/L	BS800_1
9	尿酸	471	↑ 202-416	μmol/L	BS800_1
10	钾	4.24	3.5-5.3	mmol/L	BS800_1
11	钠	141.6	137-147	mmol/L	BS800_1
12	氯	108.7	↑ 96-108	mmol/L	BS800_1
13	钙	2.21	2.1-2.9	mmol/L	BS800_1
14	总二氧化碳	28.2	22-29	mmol/L	BS800_1
15	肌酸激酶	90	24-190	U/L	BS800_1
16	肌酸激酶同工酶	12.1	0-24	U/L	BS800_1
17	乳酸脱氢酶	204	135-225	U/L	BS800_1
18	葡萄糖	6.40	↑ 3.6-6.1	mmol/L	BS800_1
19	甘油三酯	0.81	0-2.3	mmol/L	BS800_1
20	总胆固醇	4.15	0-5.6	mmol/L	BS800_1

采集时间: 2024-01-12 09:52 接收时间: 2024-01-12 10:03 报告时间: 2024-01-12 10:18

检验者: 一院看守所 审核者: . 可 地址:

注: 此检验报告仅对本次标本负责, 仅供临床参考, 如有疑问请七日内提出。 Page 1 of 1



苏州大学附属常熟医院  
常熟市第一人民医院  
CT检查报告单

检查号: CT1599417  
住院号:  
病历号: tj2401120014

姓名: 刘晓龙 男 35岁 生日: 1988-08-12 检查日期: 2024-01-12 09:53:57

科别: 体检中心(看守所)

临床诊断: 健康查体

项目: 胸部CT

所见: 胸廓两侧对称; 两肺可见数个小结节灶, 较大一枚位于右肺上叶(薄层IMG69), 呈磨玻璃影, 大小约6\*4mm, 两肺上叶局部透亮度升高; 气管及支气管开口通畅; 纵隔结构清, 未见明显肿大淋巴结; 两侧胸膜未见增厚, 胸腔内未见水样低密度影。

印象: 两肺小结节灶, 建议定期复查; 两肺上叶局限性肺气肿。

报告医师: 徐佳敏

报告日期: 2024-01-12 10:23:19

审核医师: 陆超

审核日期: 2024-01-12 10:43:47

注意: 影像诊断不等于疾病诊断结果! 本报告仅限临床医师参考、解读